

L'INTERVENTION

Docteur François Prigent

Abord : l'incision , l'abord musculaire, l'exposition articulaire

Tracés de l'incision



30°

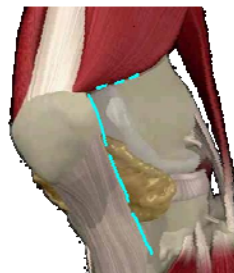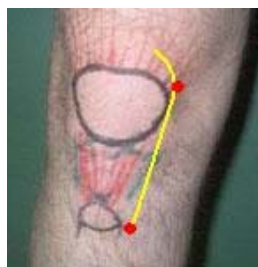
La rotule et la tubérosité tibiale sont palpées au doigt.

Un premier point est marqué à 1 cm. du bord interne du sommet de la tubérosité .

Un deuxième point est situé au niveau de l'angle supéro interne de la rotule.

L'incision mesure dix cm. sur la ligne reliant ces 2 points.

Ce tracé s'incurve sur deux centimètres vers le haut et en dehors.



L'abord cutané

idem

30°

Le plan cutané gras est incisé.

Le plan superficiel est décollé du plan musculaire dans la partie supéro interne de l'incision au ciseau puis au doigt.

Le muscle vaste interne est palpé. Son bord interne puis le corps musculaire sont libérés de la synoviale sous jacente.

L'aileron rotulien interne est sectionné de haut en bas.

Dans le même temps la synoviale est ouverte sur le bord interne de la rotule.

Son ouverture se poursuit au ciseau le long du bord supérieur de la rotule, sous le muscle vaste interne.

Court passage en



EXTENSION
MAXIMUM

L'exposition articulaire

idem

30°

La rotule est sub luxée. Excision de la bourse graisseuse de Hoffa.

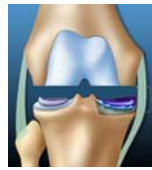L'insertion interne du tendon rotulien est libérée au bistouri sur quelques mm.

Libération du plan tibiale interne dans les genu varum.

La rotule est amenée a champ.

Les coupes osseuses

Coupe distale fémorale (1)



80°

Ecarteurs : écarteur méniscal interne,
Coupe distale du fémur.

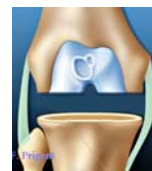Coupe rotulienne (2)



EXTENSION
MAXIMUM

Ecarteurs : pince à champs
Coupe horizontale de la rotule.

Coupe tibiale (3)



FLEXION
MAXIMUM

Ecarteurs : hohman postérieur + hohman interne (ou écarteur méniscal)
hohman externe
Coupe horizontale du tibia.
Les ligaments croisés sont réséqués.
La partie antérieure des deux ménisques est retirée.

Mesure fémorale + coupe en 4



80°

Ecarteurs : écarteur supérieur + hohman interne (ou écarteur méniscal)
hohman externe

Recoupe sur quatre facettes de l'extrémité du fémur.

Embase tibiale (5)



FLEXION
MAXIMUM

Ecarteurs : hohman postérieur + hohman interne (ou écarteur méniscal)
hohman externe
Empreinte de l'embase tibiale.

Perforation rotulienne (6)



EXTENSION
MAXIMUM

Ecarteurs : pince a champs
Perforation des 3 plots rotuliens. Rinçage.

Mise en place des l'implants

Mise en place du tibia



**FLEXION
MAXIMUM**

Ecarteurs : hohman postérieur + hohman interne (ou écarteur méniscal)
hohman externe

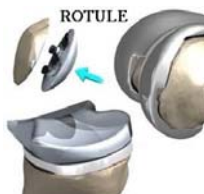Mise en place du fémur



80°

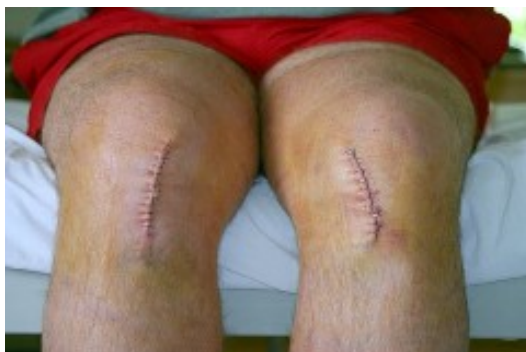Ecarteurs : écarteur supérieur + hohman interne (ou écarteur méniscal)
hohman externe

Mise en place de la rotule

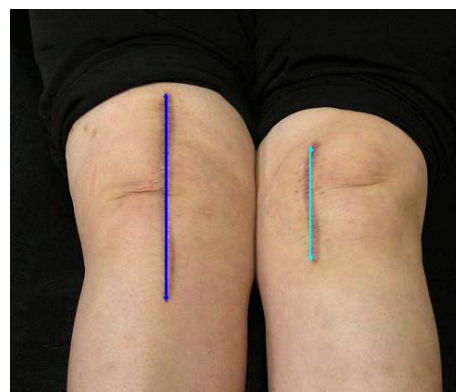


**EXTENSION
MAXIMUM**

Fermeture cutanée :



Intervention bilatérale



Incision standard et mini incision